

Mr Mrs

Prove non estret

Salivari maggiori

Tumori delle ghiandole



T

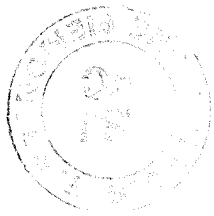
PROVA ORALE

M. Rossi

NON ESTIVATI

Sordi: te imprevisa

Il trattamento della



Prava ORALE 2

Complicenze della
chirurgia Anoida



PROVA ORALE 3